



Клинический случай | Case Report
DOI: <https://doi.org/10.35693/SIM680158>

This work is licensed under CC BY 4.0
© Authors, 2025

Хирургическое лечение пациента с остеомиелитом бедренной кости с использованием предоперационного 3D-моделирования и аппаратно-программного комплекса «Автоплан»

И.В. Макаров, С.В. Ладонин, Д.А. Бондарева

ФГБОУ ВО «Самарский государственный медицинский университет» Минздрава России
(Самара, Российская Федерация)

Аннотация

Представлен клинический случай лечения пациента с хроническим посттравматическим остеомиелитом бедренной кости. Принципиально важным моментом стал анализ результатов КТ-исследования в системе аппаратно-программного комплекса (АПК) «Автоплан» по разработанному способу и построение 3D-модели нижних конечностей. В результате был визуализирован очаг остеомиелита. На основе 3D-модели и интра-

операционной навигации АПК «Автоплан» пациенту была выполнена секвестрнекрэктомия бедренной кости. Произведена оценка ближайших и отдаленных результатов лечения.

Ключевые слова: остеомиелит, 3D-моделирование, секвестрнекрэктомия, интраоперационная навигация.

Конфликт интересов: не заявлен.

Для цитирования:

Макаров И.В., Ладонин С.В., Бондарева Д.А. Хирургическое лечение пациента с остеомиелитом бедренной кости с использованием предоперационного 3D-моделирования и аппаратно-программного комплекса «Автоплан». Наука и инновации в медицине. 2026;11(1):77-82.
DOI: <https://doi.org/10.35693/SIM680158>

Сведения об авторах

*Макаров Игорь Валерьевич – д-р мед. наук, профессор, заведующий кафедрой общей хирургии и хирургических болезней.
ORCID: <https://orcid.org/0000-0002-1068-3330>
E-mail: i.v.makarov@samsmu.ru

Ладонин С.В. – канд. мед. наук, доцент кафедры общей хирургии и хирургических болезней, заведующий хирургическим отделением №2 Клиники пропедевтической хирургии.

ORCID: <https://orcid.org/0000-0002-0028-503X>

E-mail: s.v.ladonin@samsmu.ru

Бондарева Д.А. – ассистент кафедры общей хирургии и хирургических болезней, врач-хирург хирургического отделения №2 Клиники пропедевтической хирургии.

ORCID: <https://orcid.org/0009-0003-4003-0765>

E-mail: d.a.holodkova@samsmu.ru

*Автор для переписки

Получено: 22.05.2025

Одобрено: 08.07.2025

Опубликовано: 17.10.2025

Surgical treatment of patient with osteomyelitis of the hip using preoperative 3D modeling and “Autoplan” software suite

Igor V. Makarov, Sergei V. Ladonin, Darya A. Bondareva

Samara State Medical University (Samara, Russian Federation)

Abstract

The article presents a clinical case of treatment of a patient with chronic post-traumatic osteomyelitis of the femur. A fundamentally important point was the analysis of the CT scan results in the Autoplan hardware and software complex (APC) system according to the developed method and the construction of a 3D model of the lower extremities. As a result, the osteomyelitis focus was visualized. Based on the 3D model and using the intraoperative navigation

of the “Autoplan” software suite, the patient underwent a femoral sequester-necrectomy. The assessment of the immediate and long-term treatment results was carried out.

Keywords: osteomyelitis, 3D modeling, sequester-necrectomy, intraoperative navigation.

Conflict of interest: nothing to disclose.

Citation

Makarov IV, Ladonin SV, Bondareva DA. Surgical treatment of patient with osteomyelitis of the hip using preoperative 3D modeling and “Autoplan” software suite. Science and Innovations in Medicine. 2026;11(1):77-82.
DOI: <https://doi.org/10.35693/SIM680158>

Information about authors

*Igor V. Makarov – MD, Dr. Sci. (Medicine), Professor, Head of the Department of General Surgery and Surgical Diseases.
ORCID: <https://orcid.org/0000-0002-1068-3330>
E-mail: i.v.makarov@samsmu.ru

Sergei V. Ladonin – MD, Cand. Sci. (Medicine), Associate professor of the Department of General Surgery and Surgical Diseases, Head of the Surgical Department No. 2 of the Clinic of Propaedeutic Surgery.

ORCID: <https://orcid.org/0000-0002-0028-503X>

E-mail: s.v.ladonin@samsmu.ru

Darya A. Bondareva – MD, assistant of the Department of General Surgery and Surgical Diseases, surgeon of the Surgical Department No. 2 of the Clinic of Propaedeutic Surgery.
ORCID: <https://orcid.org/0009-0003-4003-0765>

E-mail: d.a.holodkova@samsmu.ru

*Corresponding Author

Received: 22.05.2025

Accepted: 08.07.2025

Published: 17.10.2025

■ АКТУАЛЬНОСТЬ

Остеомиелит – гнойно-воспалительное заболевание с поражением всех элементов кости, подлежащих мягкотканых структур, приводящее к деформации и функциональным нарушениям в органах и системах организма [1–5]. Среди всех гнойно-септических заболеваний на остеомиелит приходится 6,8–12%, при этом данное заболевание является причиной поражения опорно-двигательного аппарата в 3–5% [6].

Хронический остеомиелит считается неизлечимой болезнью в связи с тяжелым и длительным течением, сложностью лечения и развитием осложнений. Несмотря на значительный технологический прогресс, внедрение новых патогенетических подходов в лечении данного заболевания с учетом этиологических факторов, результаты лечения продолжают желать лучшего. Частота рецидивов в течение года составляет не менее 30% из всех прооперированных пациентов, в отдаленном периоде – от 42,1% до 74,3%. Пациенты вынуждены проходить через неоднократные оперативные вмешательства [5, 7]. Успех лечения во многом зависит от радикальности выполненной операции и адекватной санации очага инфекции. Использование предоперационного 3D-моделирования и интраоперационной навигации во многом предопределяет эффективность выполненного хирургического лечения.

Мы представляем клиническое наблюдение, позволяющее оценить хирургическую тактику и отдаленные результаты лечения пациента с остеомиелитом бедренной кости с использованием предоперационного 3D-моделирования и АПК «Автоплан».

■ ОПИСАНИЕ КЛИНИЧЕСКОГО СЛУЧАЯ

Пациент М., 71 года, поступил в хирургическое отделение 25.03.2024 года. Считает себя больным с 2004 года, когда в результате ДТП получил закрытый перелом средней трети левой бедренной кости со смещением. По этому поводу был выполнен интрамедуллярный остеосинтез штифтом. Через месяц после операции, несмотря на выраженную тенденцию к сращению перелома, появилось свищевое отверстие в области левого бедра. Через три

месяца с момента операции выполнена контрольная рентгенография, перелом консолидировался, штифт был удален. В 2010 году пациент оперирован по поводу остеомиелита левой бедренной кости, выполнена секвестрнекрэктомия, после которой отмечалось клиническое выздоровление и отсутствие инфекционного процесса в области повреждения. Однако в 2024 году свищ рецидивировал. Пациент самостоятельно выполнял перевязки с использованием влажно-высыхающих повязок с водными растворами антисептиков («Местамидин», «Хлоргексидин») и мазевыми повязками («Левомеколь», «Офломелид») без положительной динамики. Консультирован хирургом амбулаторно, рекомендовано оперативное лечение в плановом порядке.

При поступлении пациент проходил стандартное обследование, включающее общий анализ крови, общий анализ мочи, гемостазиограмму, биохимический анализ крови, микробиологическое исследование раневого отделяемого на чувствительность к антибиотикам, рентгенографию правого бедра.

При осмотре у пациента выявлены множественные послеоперационные рубцы на бедре, а на передне-медиальной и по латеральной поверхности – два свищевых отверстия диаметром до 1,0 см каждое с умеренным гнойным отделяемым (до 5 мл в сутки). При ревизии свищей пуговчатым зондом определялся упор конца инструмента в бедренную кость. Активные и пассивные движения в коленном и тазобедренном суставах были сохранены. Пульсация на магистральных артериях удовлетворительная. Чувствительность сохранена.

При микробиологическом исследовании раневого отделяемого выделился *Pseudomonas aeruginosa* 10⁵. По данным антибиотикограммы пациенту назначена соответствующая этиотропная антимикробная терапия.

На этапе предоперационной подготовки выполнено КТ-исследование нижних конечностей (рисунок 1). На серии компьютерных томограмм в мультипланарной и трехмерной проекциях отмечались периостальные наслоения нижней трети бедренной кости с локальным нарушением кортикального слоя. В верхней и средней трети определялось

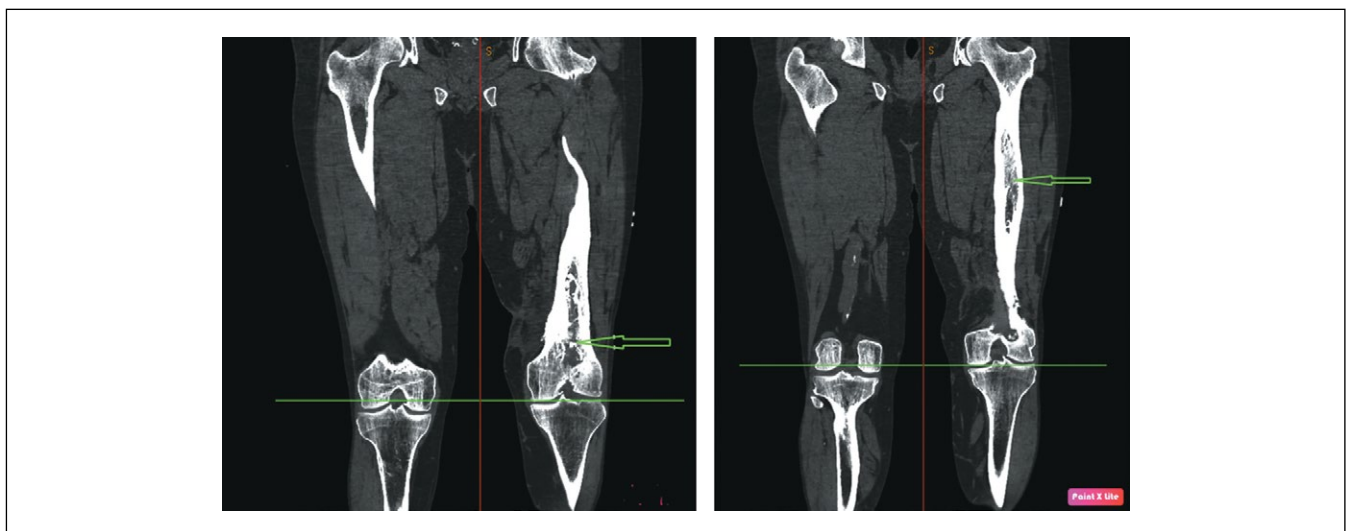


Рисунок 1. КТ нижних конечностей, фронтальная проекция. Стрелками указан очаг остеомиелита.

Figure 1. CT scan of the lower extremities, frontal projection. Arrows indicate the osteomyelitis focus.

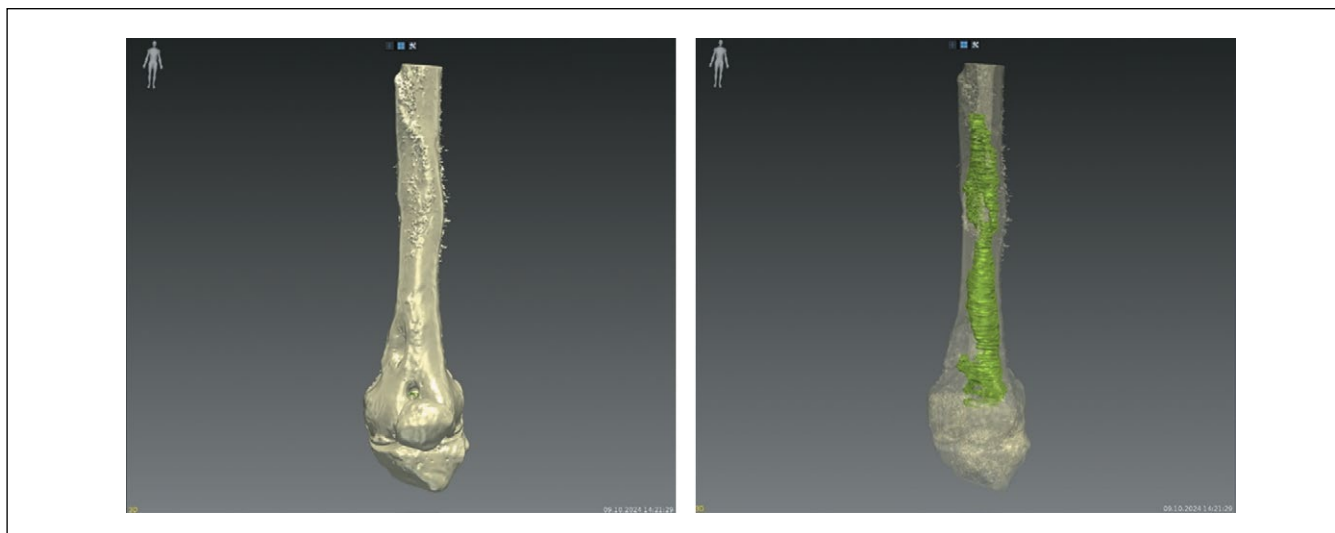


Рисунок 2. 3D-модель бедренной кости на основе КТ-исследования. Зеленым цветом обозначен очаг остеомиелита.
Figure 2. 3D model of the femur based on the CT scan. The osteomyelitis lesion is shown in green.

вздутие кости, кортикальные пластинки были склерозированы, деформированы, отмечались участки периостальной реакции по латеральной поверхности бедренной кости. Свищевой ход определялся на уровне средней трети бедра с распространением на наружную поверхность до 20 мм длиной, отмечалось формирование свищевого хода на уровне нижней трети с распространением на внутреннюю поверхность бедра.

На основе КТ-исследования выполнено построение 3D-модели бедренной кости с визуализацией очага остеомиелита¹. Данные в формате DICOM загружали в программное обеспечение АПК «Автоплан» с выполнением

следующих преобразований: 1) приведение отдельных серий КТ-исследований к единой системе координат; 2) сегментация (выделение) на изображении границ анатомических структур; 3) построение трехмерных полигональных моделей на основе выделенных границ анатомических структур (**рисунок 2**).

Для реконструкции формы анатомических объектов между видимыми срезами использовались алгоритмы двухмерной и трехмерной интерполяции. Трехмерные полигональные модели самых мелких анатомических структур построены без сглаживания, для более крупных анатомических структур использовано сглаживание поверхности модели. Для каждой модели выбран цвет и степень прозрачности, обеспечивающие информативность трехмерной сцены в целом.

На операционном поле до разреза кожи избирали анатомические ориентиры (в данном случае были выбраны верхний и нижний, медиальный и латеральный края надколенника, мышечки бедренной кости), на них отмечали ключевые точки, которые фиксировали на виртуальной

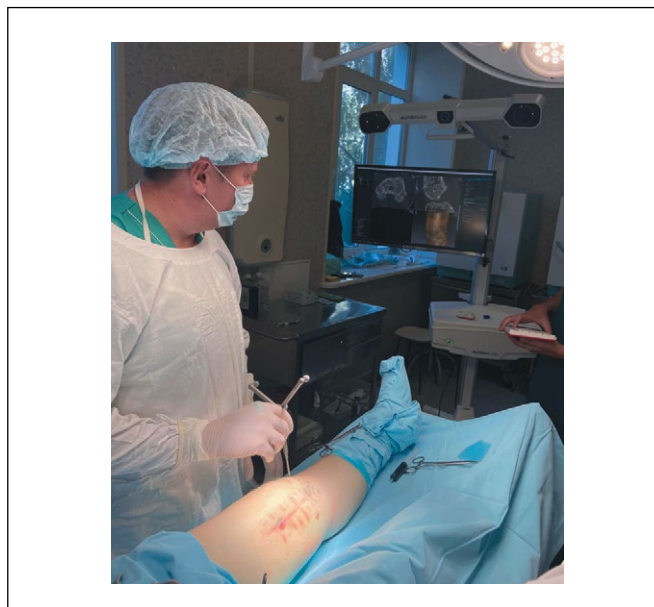


Рисунок 3. Совмещение положения виртуальной модели очага остеомиелита с его реальным расположением в единую систему координат с использованием АПК «Автоплан» и указки со светоотражающими маркерами.

Figure 3. Combining the position of a virtual model of the osteomyelitis focus with its real location into a single coordinate system using the Autoplan APCS and a pointer with reflective markers.

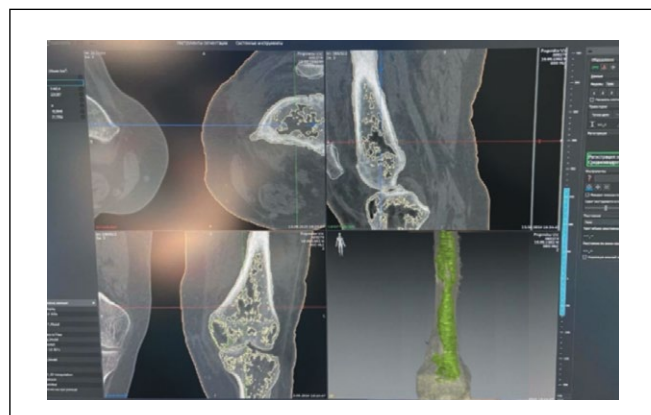


Рисунок 4. Компьютерная томография бедренной кости с очагом остеомиелита и 3D-модель.

Figure 4. Computed tomography of the femur with the focus of osteomyelitis and the 3D model.

¹ Приоритетная справка №2025107993 на изобретение «Способ топической диагностики и визуализации очага деструкции костной ткани при хроническом остеомиелите длинных трубчатых костей» от 21.02.2025 г.

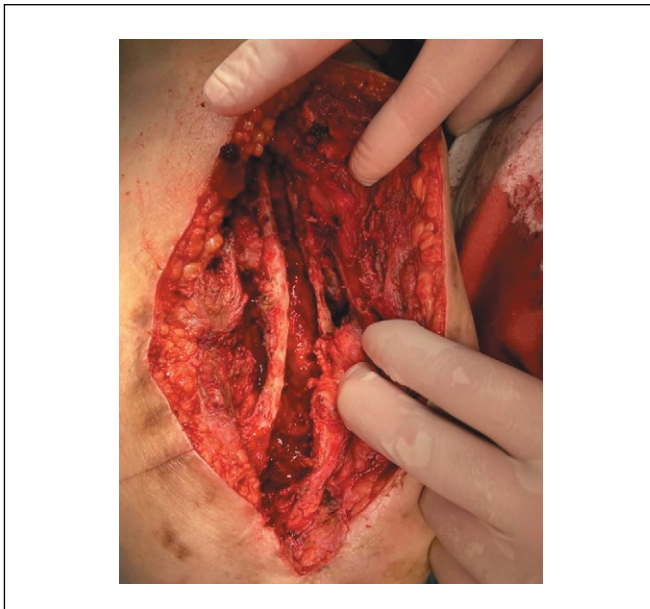


Рисунок 5. Костная полость после санации очага остеомиелита.

Figure 5. Bone cavity after sanitation of the osteomyelitis focus.

модели с использованием специальной указки со светоотражающими маркерами. При этом происходило совмещение виртуальной модели очага остеомиелита с его реальным расположением у данного пациента в единую систему координат. После этого становилось возможным наблюдать виртуальную модель бедренной кости с очагом остеомиелита и указку на экране монитора в режиме реального времени. Перемещая указку в точках топического расположения очага остеомиелита и соотнося его местоположение с неповрежденными участками кости, был выбран доступ к патологическому очагу, а затем найдена его реальная локализация во время операции с учетом индивидуальной анатомии пациента (рисунки 3, 4).

После определения границ очага остеомиелита выполнена секвестрнекрэктомия бедренной кости. Произведено иссечение свищевого отверстия по передне-медиальной поверхности левого бедра. Иссечены инфицированные ткани, патологические грануляции. На рану наложены швы. Сходящимися разрезами длиной до 15 см с иссечением свищевого отверстия латеральной поверхности левого бедра рассечены мягкие ткани до кости. Обнажена узурированная бедренная кость. Распатором сдвинута надкостница. Долотом и молотком выполнена трепанация бедренной кости на всем протяжении очага с учетом 3D-модели. Образовалась полость протяженностью 15 см (рисунки 5). Выполнен кюретаж ложкой Фолькмана до «кровяной росы». Проведены санация антисептиком «Местамидин» и пластика костной полости порцией четырехглавой мышцы бедра на дистальной питающей ножке (рисунки 6). Рана ушита послойно.

Послеоперационный период протекал без осложнений. Рана заживала первичным натяжением. Швы сняты на 8-е сутки с момента операции (рисунки 7). Больной выписан под наблюдение хирурга по месту жительства в удовлетворительном состоянии.

Контрольные осмотры были проведены через 1, 3, 6 месяцев с момента операции. Раневых дефектов, свищевых

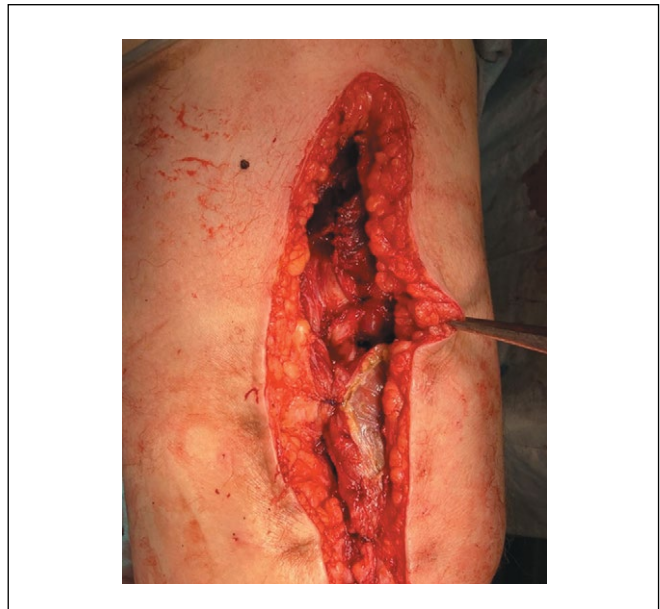

Рисунок 6. Пластика костной полости мышцей на питающей ножке.

Figure 6. Bone cavity closure with a pedicled muscle flap.

отверстий, боли в покое и при движении, ограничений при физических нагрузках не отмечалось.

Проанализировано качество жизни при помощи анкеты-опросника, специально разработанного для пациентов, оперированных по поводу хронического остеомиелита. Он представляет собой дополненную международную анкету по изучению качества жизни SF-36 (HEALTH STATUS SURVEY). Изменения произошли в значении интенсивности боли: до операции данный показатель был равен 38%, после операции – 100%. Это указывает на то, что болевые ощущения практически полностью были купированы и не

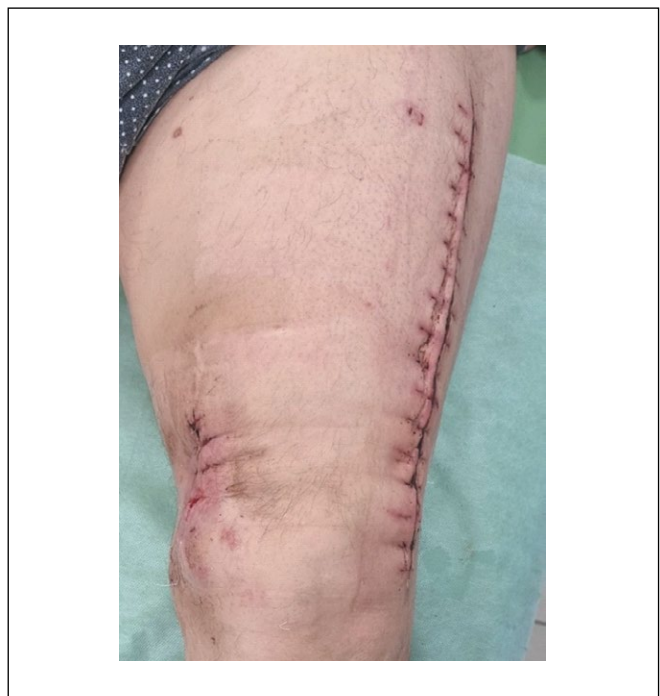

Рисунок 7. Фото нижней конечности пациента М., 71 года, на 8 сутки после оперативного вмешательства.

Figure 7. Photo of the lower limb of patient M., 71 years old, 8 days after surgery.

ограничивали активность пациента. Показатель жизненной активности вырос ровно в 2 раза. Значение показателя шкалы «социальное функционирование» увеличилось с 62,5% до 95,5 – на 33%, следовательно, физическое и эмоциональное состояние пациента стало меньше ограничивать его возможность и желание общаться. Шкала «психическое здоровье» увеличилась на 56%, что свидетельствовало о значительном улучшении психологического статуса пациента.

Также были рассчитаны физический и психический компоненты здоровья. До операции физический компонент здоровья составил 36,1%, после 55,6% – увеличился на 19,5%. Психический компонент здоровья до операции составил 29,3%, а после операции 73,1% – увеличился на 43,8%.

■ ОБСУЖДЕНИЕ

Лечение больных остеомиелитом длинных трубчатых костей является наиболее сложной задачей гнойной хирургии. Проблема хронического остеомиелита остается актуальной не только в связи со сложностью его диагностики, лечения и профилактики, но и весомыми затратами ресурсов на лечение пациента, длительной нетрудоспособностью, большим процентом инвалидизации, который, согласно данным отечественных авторов, составляет 55–65%, а в соответствии с данными зарубежных авторов может доходить до 90% [8–10].

Наибольшее значение среди радикальных оперативных вмешательств при лечении остеомиелита получила некрэктомия [11].

На данный момент в клинической практике весомое значение имеет использование персонифицированного

подхода, инновационных способов визуализации и предоперационного планирования хирургического лечения. Одним из перспективных направлений при этом является предоперационное 3D-моделирование на основе КТ-исследования и интраоперационная навигация с использованием АПК «Автоплан»¹ [12]. Разработанный способ при хирургическом лечении остеомиелита позволяет точно визуализировать патологический очаг, определить его границы до и во время операции исходя из индивидуальных антропометрических данных каждого конкретного пациента [13, 14]. Использование персонифицированного подхода помогает снизить затраченное время на оперативное вмешательство, сохранить наибольшее количество здоровой костной ткани и обеспечить лучший эстетический эффект [15].

■ ЗАКЛЮЧЕНИЕ

Применение предоперационного 3D-моделирования и интраоперационной навигации АПК «Автоплан» при выполнении секвестрнекрэктомии позволяет добиться радикального удаления очага инфекции, сохранить наибольший объем здоровых мягких тканей и костной ткани, а также добиться ремиссии остеомиелита.

Индивидуальный подход к пациенту с учетом его анатомических особенностей и верно выбранная тактика позволили добиться хороших ближайших и отдаленных результатов и сохранить качество жизни. При анализе лечения нашего пациента через 6 месяцев после хирургического лечения следует отметить улучшение качества жизни и отсутствие рецидива заболевания, что доказывает высокую эффективность метода. ■

ДОПОЛНИТЕЛЬНАЯ ИНФОРМАЦИЯ	ADDITIONAL INFORMATION
Источник финансирования. Работа выполнена по инициативе авторов без привлечения финансирования.	Study funding. The study was the authors' initiative without external funding.
Конфликт интересов. Авторы декларируют отсутствие явных и потенциальных конфликтов интересов, связанных с содержанием настоящей статьи.	Conflict of interest. The authors declare that there are no obvious or potential conflicts of interest associated with the content of this article.
Участие авторов. Макаров И.В. – концепция и дизайн исследования, анализ и интерпретация данных, редактирование статьи. Ладонин С.В. – написание текста и его редактирование. Бондарева Д.А. – написание текста. Все авторы одобрили финальную версию статьи перед публикацией, выразили согласие нести ответственность за все аспекты работы, подразумевающую надлежащее изучение и решение вопросов, связанных с точностью или добросовестностью любой части работы.	Contribution of individual authors. Makarov I.V.: concept and design of the study, analysis and interpretation of data, editing of the article. Ladonin S.V.: writing of the text and its editing. Bondareva D.A.: writing of the text. All authors gave their final approval of the manuscript for submission, and agreed to be accountable for all aspects of the work, implying proper study and resolution of issues related to the accuracy or integrity of any part of the work.
Информированное согласие на публикацию. Авторы получили письменное согласие пациента на публикацию в журнале медицинских данных и фотографий в обезличенной форме.	Consent for publication. Written consent was obtained from the patient for the depersonalized publication of relevant medical information and all of accompanying images in the journal.
Оригинальность. При создании настоящей работы авторы не использовали ранее опубликованные сведения (текст, иллюстрации, данные).	Statement of originality. No previously published material (text, images, or data) was used in this work.
Доступ к данным. Редакционная политика в отношении совместного использования данных к настоящей работе не применима.	Data availability statement. The editorial policy regarding data sharing does not apply to this work.
Генеративный искусственный интеллект. При создании настоящей статьи технологии генеративного искусственного интеллекта не использовали.	Generative AI. No generative artificial intelligence technologies were used to prepare this article.
Рассмотрение и рецензирование. Настоящая работа подана в журнал в инициативном порядке и рассмотрена по обычной процедуре. В рецензировании участвовали 2 внешних рецензента.	Provenance and peer review. This paper was submitted unsolicited and reviewed following the standard procedure. The peer review process involved 2 external reviewers.

¹ Патент РФ на изобретение № 2683743. Макаров И.В., Колсанов А.В., Жиров В.В., и др. «Способ топоческой диагностики и визуализации аденом околощитовидных желёз при вторичном и третичном гиперпаратиреозе». URL: <https://patents.google.com/patent/RU2683743C1/ru>

ЛИТЕРАТУРА / REFERENCES

1. Kotelnikov GP, Mironov SP. *Traumatology: National Guidelines*. М., 2011. (In Russ.). [Котельников Г.П., Миронов С.П. *Травматология: национальное руководство*. М., 2011].
2. Calhoun JH, Manring MM, Shirliff M. Osteomyelitis of the long bones. *Semin Plast Surg*. 2009;23(2):59-72. DOI: [10.1055/s-0029-1214158](https://doi.org/10.1055/s-0029-1214158)
3. Conterno LO, da Silva Filho CR. Antibiotics for treating chronic osteomyelitis in adults. *Cochrane Database Syst Rev*. 2009;3:CD004439. DOI: [10.1002/14651858.CD004439.pub3](https://doi.org/10.1002/14651858.CD004439.pub3)
4. Hotchen AJ, McNally MA, Sendi P. The Classification of Long Bone Osteomyelitis: A Systemic Review of the Literature. *Journal of Bone and Joint Infection*. 2017;2(4):167-174. DOI: [10.7150/jbji.21050](https://doi.org/10.7150/jbji.21050)
5. Kolinsky DC, Liang SY. Musculoskeletal Infections in the Emergency Department. *Emergency Medicine Clinics of North America*. 2018;36(4):751-766. DOI: [10.1016/j.emc.2018.06.006](https://doi.org/10.1016/j.emc.2018.06.006)
6. Rimashevskiy DV, Akhtyamov IF, Fedulichev PN. Interdisciplinary approach to diagnostics and treatment osteomyelitis. *Practical medicine*. 2021;19(1):54-61. [Римашевский Д.В., Ахтямов И.Ф., Федуличев П.Н. Междисциплинарный подход к диагностике и лечению остеомиелита. *Практическая медицина*. 2021;19(1):54-61]. URL: <https://pmarchive.ru/mezhdisciplinarnyj-podhod-k-diagnostike-i-lecheniyu-osteomielita/>
7. Mikulich EV. Current principles of treatment of chronic osteomyelitis. *Journal of New Medical Technologies*. 2012;19(2):180-184. [Микулич Е.В. Современные принципы лечения хронического остеомиелита. *Вестник новых медицинских технологий*. 2012;19(2):180-184]. URL: <https://cyberleninka.ru/article/n/sovremennye-printsipy-lecheniya-hronicheskogo-osteomielita>
8. Mironov SP, Tsiskarashvili AV, Gorbatiuk DS. Chronic post-traumatic osteomyelitis as a problem of contemporary traumatology and orthopedics (literature review). *Genij Ortopedii*. 2019;25(4):610-621. [Миронов С.П., Цискарашвили А.В., Горбатиук Д.С. Хронический посттравматический остеомиелит как проблема современной травматологии и ортопедии (обзор литературы). *Гений ортопедии*. 2019;25(4):610-621]. DOI: [10.18019/1028-4427-2019-25-4-610-621](https://doi.org/10.18019/1028-4427-2019-25-4-610-621)
9. Campana V, Milano G, Pagano E, et al. Bone substitutes in orthopaedic surgery: from basic science to clinical practice. *J Mater Sci Mater Med*. 2014;25(10):2445-2461. DOI: [10.1007/s10856-014-5240-2](https://doi.org/10.1007/s10856-014-5240-2)
10. Humm G, Noor S, Bridgeman P, et al. Adjuvant treatment of chronic osteomyelitis of the tibia following exogenous trauma using OSTEOSSET-T: a review of 21 patients in a regional trauma 177 centre. *Strategies Trauma Limb Reconstr*. 2014;9(3):157-161. DOI: [10.1007/s11751-014-0206-y](https://doi.org/10.1007/s11751-014-0206-y)
11. Chaklin VD. *Fundamentals of operative orthopedics and traumatology*. М., 1964. (In Russ.). [Чаклин В.Д. *Основы оперативной ортопедии и травматологии*. М., 1964].
12. Ivashkov VYu, Denisenko AS, Kolsanov AV, et al. Maxillary reconstruction using the "Autoplan" software suite. *Plastic Surgery and Aesthetic Medicine*. 2024;(4-2):58-65. [Ивашков В.Ю., Денисенко А.С., Колсанов А.В., и др. Устранение дефектов нижней челюсти с применением программного комплекса «Автоплан». *Пластическая хирургия и эстетическая медицина*. 2024;(4-2):58-65. DOI: [10.17116/plast.hirurgia202404258](https://doi.org/10.17116/plast.hirurgia202404258)
13. Zhao J, Wang Z, Long C, et al. Using 3-D printing-assisted shaping titanium cages and Masquelet techniques to reconstruct calcaneal osteomyelitis complicated by extensive 301 soft tissue and uncontrolled defects. *Injury*. 2023;54(10):110977. DOI: [10.1016/j.injury.2023.110977](https://doi.org/10.1016/j.injury.2023.110977)
14. Ren W, Gao L, Li S, et al. Virtual Planning and 3-D printing modeling for mandibular reconstruction with fibula free flap. *Med Oral Patol Oral Cir Bucal*. 2018;23(3):e359-e366. DOI: [10.4317/medoral.22295](https://doi.org/10.4317/medoral.22295)
15. Makarov IV, Karpova DO. Optimization of the tactics of surgical treatment of patients with hyperparathyroidism and chronic kidney disease. *Tavrisheskiy medico-biologicheskiy vestnik*. 2024;27(3):33-38. [Макаров И.В., Карпова Д.О. Оптимизация тактики хирургического лечения пациентов с гиперпаратиреозом и хронической болезнью почек. *Таврический медико-биологический вестник*. 2024;27(3):33-38]. URL: <https://ma.cfuv.ru/wp-content/uploads/2024/11/%D0%A2%D0%9C%D0%91%D0%92-%E2%84%963-2024.pdf>