

УДК 617-089

DOI: 10.35693/2500-1388-2023-8-1-56-59



## Комбинированный метод лечения контрактур суставов кисти

© Р.Р. Фасахов, А.А. Богов, М.Р. Журавлев

ГАУЗ Республиканская клиническая больница Министерства здравоохранения Республики Татарстан (Казань, Россия)

### Аннотация

**Цель** – изучить эффективность комбинированного лечения контрактур проксимального межфалангового сустава.

**Материал и методы.** Для исследования отобраны 30 пациентов с диагнозом «посттравматическая смешанная контрактура проксимального межфалангового сустава кисти». Пациенты разделены на 3 группы. Первая группа получала комбинированное лечение, включающее в себя артролиз сустава, наложение динамического distraction-аппарата, введение препаратов гиалуроновой кислоты и плазмы, обогащенной тромбоцитами. Во второй группе проводился артролиз сустава и наложение аппарата. В третьей группе выполнялся только артролиз.

**Результаты.** Полученные результаты свидетельствуют об эффективности всех трех методик лечения, однако в группе, где проводилось комбинированное лечение, достоверно наблюдалось улучшение углов функции сустава и снижение болей, что в конечном итоге приводило к лучшим функциональным показателям кисти и сокращению сроков лечения.

**Ключевые слова:** контрактуры проксимального межфалангового сустава, динамический аппарат внешней фиксации, плазма, обогащенная тромбоцитами, гиалуроновая кислота.

**Конфликт интересов:** не заявлен.

### Для цитирования:

Фасахов Р.Р., Богов А.А., Журавлев М.Р. **Комбинированный метод лечения контрактур суставов кисти.** *Наука и инновации в медицине.* 2023;8(1):56-59. doi: 10.35693/2500-1388-2023-8-1-56-59

### Сведения об авторах

**Фасахов Р.Р.** – младший научный сотрудник научно-исследовательского отдела, врач травматолог-ортопед отделения травматологии №2.

ORCID: 0000-0002-8457-5500

E-mail: rustem080@yandex.ru

**Богов А.А.** – д-р мед. наук, профессор, главный научный сотрудник научно-исследовательского отдела. ORCID: 0000-0003-2394-8788

E-mail: bogov\_a@mail.ru

**Журавлев М.Р.** – младший научный сотрудник научно-исследовательского отдела, врач травматолог-ортопед отделения травматологии №2.

ORCID: 0000-0002-0419-7635

E-mail: sguiri@mail.ru

### Автор для переписки

**Фасахов Рустем Ринатович**

Адрес: ул. Даурская, 24а, кв. 25, г. Казань, Республика Татарстан, Россия, 420087.

E-mail: rustem080@yandex.ru

ВАШ – визуальная аналоговая шкала боли.

**Рукопись получена:** 25.09.2022

**Рецензия получена:** 22.10.2022

**Решение о публикации принято:** 04.11.2022

## Combined therapy for contractures of the hand joints

© Rustem R. Fasakhov, Andrei A. Bogov, Murad R. Zhuravlev

Republican Clinical Hospital of the Ministry of Health of the Republic of Tatarstan (Kazan, Russia)

### Abstract

**Aim** – to study the effectiveness of the combined treatment of contractures of proximal interphalangeal joint.

**Material and methods.** The study included 30 patients with a diagnosis of post-traumatic mixed contracture of the proximal interphalangeal joint. The patients were divided into 3 groups. In the first group, the patients were administered a combined treatment, including the arthrolysis of the joint, the imposition of a dynamic distraction apparatus, the injection of hyaluronic acid preparations and platelet-rich plasma. The second group of patients underwent the arthrolysis of the joint and the application of the apparatus. The third group underwent only arthrolysis.

**Results.** The results of the study indicated the effectiveness of all three methods of treatment. However, in the first group where the combined treatment was used, the registered improvement in the angles of joint function and a decrease in pain were significant, which ultimately led to better functional indices of the hand and a shorter treatment period.

**Keywords:** proximal interphalangeal joint contractures, dynamic external fixation apparatus, platelet-rich plasma, hyaluronic acid.

### Citation

Fasakhov RR, Bogov AA, Zhuravlev MR. **Combined therapy for contractures of the hand joints.** *Science & Innovations in Medicine.* 2023;8(1):56-59. doi: 10.35693/2500-1388-2023-8-1-56-59

### Information about authors

**Rustem R. Fasakhov** – junior researcher of the Research department, orthopaedic traumatologist, Traumatology department No. 2.

ORCID: 0000-0002-8457-5500

E-mail: rustem080@yandex.ru

**Andrei A. Bogov** – PhD, Associate professor, chief researcher of the Research department.

ORCID: 0000-0003-2394-8788

E-mail: bogov\_a@mail.ru

**Murad R. Zhuravlev** – junior researcher of the Research department, an orthopedic traumatologist, Traumatology department No. 2.

ORCID: 0000-0002-0419-7635 E-mail: sguiri@mail.ru

### Corresponding Author

**Rustem R. Fasakhov**

Address: apt. 25, 24a Daur'skaya st., Kazan,

Republic of Tatarstan, Russia, 420087.

E-mail: rustem080@yandex.ru

DASH – disabilities of the arm, shoulder and hand.

**Received:** 25.09.2022

**Revision Received:** 22.10.2022

**Accepted:** 04.11.2022

## ■ ВВЕДЕНИЕ

Повреждение проксимального межфалангового сустава является одной из наиболее распространенных травм кисти. Имея вид шарнирного соединения, этот сустав достаточно устойчив в сагиттальной плоскости, но в то же время имеет ограниченную устойчивость к угловым, осевым и вращательным нагрузкам. Тяжесть травм может варьироваться от незначительного растяжения связок до сложного внутрисуставного перелома. Функция сгибания и разгибания в проксимальном межфаланговом суставе имеет большое значение для адекватной силы захвата. Различные источники указывают, что на данный сустав приходится примерно 85% движений, необходимых для функционального захвата [1]. Из-за сложной анатомии сустава осложнения могут возникнуть даже после соответствующего лечения [2]. Контрактуры суставов пальцев кисти составляют сложную категорию функциональных нарушений, обусловленную как топографо-анатомическими взаимодействиями суставных поверхностей, так и состоянием окружающих сустав мягких тканей [3]. Основными причинами контрактур проксимального межфалангового сустава пальцев кисти являются внутрисуставные переломы, компрессионные переломы с нарушением конгруэнтности сустава, вывихи, подвывихи с повреждением коллатеральных связок [4].

## ■ ЦЕЛЬ

Представить и изучить эффективность новой методики комбинированного лечения контрактур проксимального межфалангового сустава, разработанной на базе Республиканской клинической больницы города Казани. Данная методика заключается в выполнении артролиза проксимального межфалангового сустава, наложении динамического дистракционного аппарата, введении препаратов гиалуроновой кислоты и плазмы, обогащенной тромбоцитами.

## ■ МАТЕРИАЛ И МЕТОДЫ

В данной работе нами были отобраны 30 пациентов. Средний возраст составил 32 года (от 24 до 45 лет), среди них было 24 мужчины и 6 женщин. Всем пациентам был поставлен диагноз «посттравматическая смешанная контрактура проксимального межфалангового сустава кисти» на основании следующих обследований: осмотр, заполнение принятого в России опросника Disabilities of the Arm, Shoulder and Hand (DASH) и визуальной аналоговой шкалы боли (ВАШ) [5]. Во время клинического осмотра проводилось измерение углов функции проксимального межфалангового сустава гониометром. Перед проводимым лечением были подписаны соответствующие согласия на лечение, одобренные этическим комитетом больницы (протокол №34 от 25.03.2017). Пациенты были разделены на 3 равные группы, сопоставимые по полу и возрасту, со сходными клиническими данными. Объем движений в суставе в среднем составлял  $(13,26 \pm 2,4^\circ)$ .

В первой группе для лечения смешанной контрактуры использовали комбинированный метод лечения, включающий артролиз сустава, наложение динамического дистракционного аппарата, введение препарата гиалуроновой кислоты и плазмы, обогащенной тромбоцитами. Во второй группе производили артролиз сустава и наложение динамического дистракционного аппарата. В третьей группе проводился только артролиз сустава с наложением гипсовой лангеты в положении максимального разгибания на 1 неделю.

Всем пациентам назначали реабилитационное лечение, включающее сгибательные и разгибательные движения с максимальной амплитудой в суставе через 7 дней после операции.

Оперативные вмешательства проводились в отделении травматологии №2 Республиканской клинической больницы (г. Казань) в период с 2017 по 2019 гг.

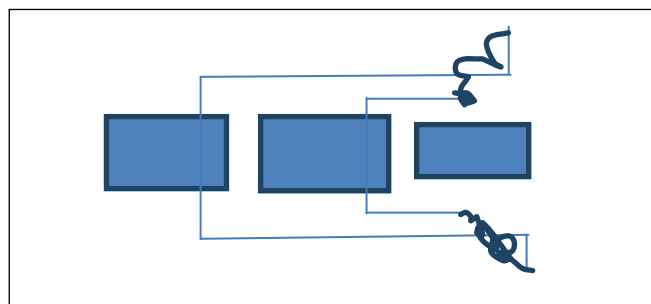
Под местной анестезией проводится артролиз сустава по ладонной поверхности с целью рассечения спаек передней капсулы. Далее через головки проксимальной и средней фаланг пальца поперечно проводятся две спицы диаметром 1,2 мм. Спицы сгибают на  $90^\circ$  с небольшим отступом от кожи, при этом согнутые концы спиц ориентированы вдоль длинной оси пальца. Спица, проведенная через основную фалангу, длиннее спицы, проведенной через среднюю фалангу. На выступающих концах спиц формируют крючки, которые соединяются резинками. Таким образом монтируется аппарат внешней одноплоскостной динамической фиксации.

Методика наложения динамического дистракционного аппарата была предложена для лечения внутрисуставных переломов фаланг кисти [6]. Создаваемая ею дистракция достаточна для формирования полости сустава, а также за счет отсутствия жесткого соединения появляется возможность ранней активизации сустава и его разработки в аппарате.

Во время операции в полость образованного сустава и область параартикулярных тканей вводят по 0,5 мл препарата гиалуроновой кислоты.

На 7-е и 14-е сутки в упомянутый сустав и параартикулярные ткани проводятся инъекции плазмы, обогащенной тромбоцитами, по 0,5 мл, что составляет 1 000 000–1 200 000 клеток.

Через 7 дней после операции пациенты начинают выполнять сгибательные и разгибательные движения



**Схема 1.** Аппарат внешней одноплоскостной динамической фиксации. Слева направо: основная, средняя и дистальная фаланги. Прямые линии – спицы, волнистые линии – резинки.

**Scheme 1.** The device of external single-plane dynamic fixation. From left to right: proximal, middle and distal phalanges. Straight lines are spikes; wavy lines are elastic bands.

Пациенты	До начала лечения	Через 3 недели	Через 8 недель
1 группа	4,2 ± 0,96	1,6 ± 0,62	1,4 ± 0,85
2 группа	3,8 ± 0,97	1,8 ± 0,52	2,4 ± 0,63
3 группа	3,2 ± 0,96	2,0 ± 0,80	2,6 ± 0,624

**Таблица 1.** Показатели визуальной аналоговой шкалы боли (ВАШ)  
**Table 1.** The visual pain scale data

в суставе с максимальной амплитудой. Динамический аппарат демонтируется на сроке 4 недели.

## РЕЗУЛЬТАТЫ

Лечение контрактур суставов проведено у 30 пациентов (37 суставов). Пациенты подобраны со сходными клиническими данными: амплитуда движений в суставе в среднем составляла  $13,26 \pm 2,4^\circ$ , боль по шкале ВАШ  $3,6 \pm 0,46$ , показатели неспособности DASH составили  $39,9 \pm 4,2$ . Если контрактура имелась на нескольких соседних пальцах одной кисти, проводили последовательное лечение – сначала один сустав, потом другой. Связано это с громоздкостью динамического дистракционного аппарата.

Болезненность во время движений в суставе и в среднем до начала лечения составляла  $3,6 \pm 0,46$  балла по ВАШ. Данный показатель важен тем, что отображает болевые ощущения во время разработки движений в суставе и при ее низких показателях возможно более эффективное реабилитационное лечение (**таблица 1**).

Данные таблицы свидетельствуют, что наблюдается снижение болевой чувствительности на третьей неделе во всех группах, но максимальный эффект достигнут при комбинированной терапии в первой группе пациентов. Болевые ощущения при разработке движений в отдаленном периоде характеризуются ее усилением, что мы наблюдали во второй и третьей группах. Происходит это вследствие повторного сокращения связочного аппарата сустава и приближения суставных поверхностей друг к другу, которые в большинстве имеют ту или иную степень поражения, тем самым усиливая болевые ощущения. В первой группе пациентов, напротив, наблюдается снижение болевых ощущений, что связано с действием плазмы, обогащенной тромбоцитами, стимулирующей регенераторные механизмы суставного хряща.

Мы видим снижение боли до уровня 38% от исходного на сроке 3 недели и до уровня 33,3% на сроке 8 недель, в то время как во второй группе эти показатели составили 47,3% к 3 неделе и 63,1% к 8 неделе, в третьей группе – 62,5% и 81,2% соответственно.

Что касается амплитуды движений, то в первой группе на 8 неделю после начала лечения она составила  $59,0 \pm 12,88^\circ$ , во второй группе –  $37,1 \pm 4,0^\circ$ , в третьей группе –  $22,6 \pm 5,7^\circ$  (**таблица 2**).

Увеличение амплитуды движений в первой группе составило 419% к 3 неделе и 433% к 8 неделе от первоначального, во второй группе – 300% к 3 неделе и регресс до 285% к 8 неделе, а в третьей группе увеличение амплитуды составило 173% к 3 неделе с регрессом до 171% к 8 неделе.

Пациенты	До начала лечения	Через 3 недели	Через 8 недель
1 группа	$13,6 \pm 5,75^\circ$	$57,0 \pm 12,6^\circ$	$59,0 \pm 12,88^\circ$
2 группа	$13,0 \pm 4,3^\circ$	$39,0 \pm 3,3^\circ$	$37,1 \pm 4,0^\circ$
3 группа	$13,2 \pm 5,0^\circ$	$22,9 \pm 5,24^\circ$	$22,6 \pm 5,7^\circ$

**Таблица 2.** Объем движений в суставе  
**Table 2.** The range of motions in the joint

Таким образом, мы видим, что изначально амплитуда движений в каждой группе была примерно равной. Во второй и третьей группах увеличение амплитуды движений на третьей неделе сменилось ее уменьшением на восьмой неделе, а в первой группе, наоборот, наблюдается увеличение амплитуды вплоть до восьмой недели. Мы связываем это с болевыми ощущениями, которые выше у групп, не получающих плазму, обогащенную тромбоцитами, и соответственно с недостаточной стимуляцией регенерации суставного хряща.

Шкала DASH является индикатором, отражающим степень ограничения функции кисти, и общепринятой анкетой оценки результатов лечения пальцев и кисти. Заполняется самим пациентом с помощью содержащихся в ней 30 пунктов вопросов, связанных с состоянием функции кисти за последнюю неделю. Нами оценивались данные до начала и через 8 недель после лечения. Промежуточная оценка не проводилась, потому что была некорректной из-за наложенного динамического дистракционного аппарата, который затруднял выполнение различных действий кистью. Средний результат до начала лечения составлял  $39,9 \pm 4,2$  балла. На 8 неделю лечения во всех трех группах в той или иной степени наблюдалось улучшение результатов, однако в первой группе он был выше (**таблица 3**).

## ОБСУЖДЕНИЕ

На наш взгляд, венозный стаз, отсутствие движений и вследствие этого нарушение микроциркуляторного равновесия с образованием аномальных поперечных соединений в связках сустава являются ключевыми причинами развития контрактур [7]. Обязательным условием для разработки контрактур является комплексное воздействие на все патологические механизмы.

Проведение артролиза сустава по ладонной поверхности с рассечением передней капсулы является одним из важных компонентов в лечении контрактур. Измененные ткани при активизации сустава вклиниваются в нее при сгибании пальца и плотно стягивают фаланги в согнутом положении при попытках разгибания. Данная операция особенно необходима перед наложением

Пациенты	До начала лечения	Через 3 недели	Через 8 недель
1 группа	$41,4 \pm 6,76$	-	$26,6 \pm 7,28$
2 группа	$38,0 \pm 11,8$	-	$31,0 \pm 7,54$
3 группа	$40,4 \pm 10,66$	-	$32,2 \pm 6,5$

**Таблица 3.** Показатели неспособностей верхней конечности (DASH)

**Table 3.** Indicators of disability of the upper limb (DASH)

динамического дистракционного аппарата, связано это с особенностью устройства [6], имеющего по одной точке фиксации на каждой фаланге. Вследствие этого при начале тракции палец принимает согнутое положение из-за передней капсулы, которая практически не поддается растягиванию. Использование артролиза в качестве монотерапии малоэффективно, потому что воздействие приходится только на волярную пластину капсулы сустава и объем движений повышается за счет увеличения угла разгибания. При этом суставные поверхности располагаются рядом друг с другом, и при начале разработки движений в суставе возникают болевые ощущения, из-за которых эффект от лечения снижается. Этим и объясняется скромный результат увеличения амплитуды движений, полученный в третьей группе пациентов.

Выбор методики наложения динамического дистракционного аппарата вместе с артролизом основан на возможности ранней активизации сустава в аппарате, при которой дистракция проводится постоянно в течение 4 недель. Это позволяет во время разработки движений в суставе разъединить суставные поверхности друг от друга, тем самым снизив болевые ощущения. За счет увеличения длительности дистракции возможно снизить ее интенсивность, тем самым избежав чрезмерного растягивания капсулы сустава. Во время проведения лечения в аппарате достигается хорошая амплитуда движений.

Данная методика не предполагает повышения эластичности связочного аппарата и терапевтического воздействия на сустав. После снятия аппарата болевые ощущения в большинстве случаев возвращаются и пациенты начинают снижать объем движений в пальце, поэтому эффект от лечения немного падает.

Необходимость добавления терапии гиалуроновой кислотой и плазмой, обогащенной тромбоцитами, в комплексном лечении контрактур основана на их свойствах. Гиалуроновая кислота способна притягивать воду в область введения [8]. Применяя ее на обезвоженных связках, можно повысить их

эластичность. Вследствие этого связка становится более податливой и возможно более эффективное реабилитационное лечение по разработке движений в суставе. Плазма, обогащенная тромбоцитами, содержит в своих альфа-гранулах различные факторы роста [9]. Введение ее в полость сустава и параартикулярные ткани позволяет получить эффект регенерации суставного хряща [10], что благотворно сказывается на результатах лечения после снятия динамического дистракционного аппарата. Помимо основных свойств, плазма обогащенная тромбоцитами, обладает также эффектом протеза суставной жидкости, тем самым болевые ощущения при разработке движений в суставе становятся на порядок ниже. Применение препаратов гиалуроновой кислоты и плазмы, обогащенной тромбоцитами, без создания тракции сустава оправданно только при лечении контрактур с сохранением суставной полости и используется в основном при контрактурах суставов, в которых имеется артроз 1-2 стадии [11]. При анкилозах суставная полость практически отсутствует, и введение препаратов в полость сустава не представляется возможным.

## ■ ЗАКЛЮЧЕНИЕ

Комбинированное лечение контрактур проксимального межфалангового сустава пальцев кисти имеет хорошую эффективность, поскольку создаются все условия для снижения болевых ощущений, регенерации хряща и протезирования суставной жидкости. Статистический анализ показывает, что в группе пациентов, которые получили комбинированное лечение, отмечаются максимальное увеличение амплитуды движений и снижение болей как на этапе разработки движений в суставе, так и в дальнейшем в повседневной жизни, что в конечном итоге приводит к улучшению функции кисти. ■

**Конфликт интересов:** все авторы заявляют об отсутствии конфликта интересов, требующего раскрытия в данной статье.

## ЛИТЕРАТУРА / REFERENCES

- Pang EQ, Yao J. Anatomy and Biomechanics of the Finger Proximal Interphalangeal Joint. *Hand Clin.* 2018;34(2):121-126. doi: 10.1016/j.hcl.2017.12.002
- Kammerdnakta S, Huetteman HE, Chung KC. Complications of Proximal Interphalangeal Joint Injuries: Prevention and Treatment. *Hand Clin.* 2018;34(2):267-288. doi: 10.1016/j.hcl.2017.12.014
- Wang ED, Rahgozar P. The Pathogenesis and Treatment of the Stiff Finger. *Clin Plast Surg.* 2019;46(3):339-345. doi: 10.1016/j.cps.2019.02.007
- Houshian S, Jing SS, Chikkamuniyappa C, et al. Management of posttraumatic proximal interphalangeal joint contracture. *J Hand Surg Am.* 2013;38(8):1651-1658. doi: 10.1016/j.jhsa.2013.03.014
- Wajngarten D, Campos JADB, Garcia PPNS. The Disabilities of the Arm, Shoulder and Hand scale in the evaluation of disability – A literature review. *Med Lav.* 2017;108(4):314-323. doi: 10.23749/mdl.v108i4.6336
- Wang HZ, Zhao JY, Zhang ZS. A novel dynamic distraction external fixator for proximal interphalangeal joint fracture dislocation. *Journal of International Medical Research.* 2019;47(4):1628-1635. doi: 10.1177/0300060519826821
- Abdel MP, Morrey ME, Barlow JD, et al. Myofibroblast cells are preferentially expressed early in a rabbit model of joint contracture. *J Orthop Res.* 2012;30(5):713-719. doi: 10.1002/jor.21588
- Savos'kin OV, Semenova EF, Rashevskaya EY, et al. Characteristics of various methods for the preparation of hyaluronic acid. *Scientific review. Biological sciences.* 2017;2:125-135. (In Russ.). [Савоськин О.В., Семенова Е.Ф., Рашевская Е.Ю., и др. Характеристика различных методов получения гиалуроновой кислоты. *Научное обозрение. Биологические науки.* 2017;2:125-135].
- Tavukcu HH, Aytac O, Atug F, et al. Protective effect of platelet-rich plasma on urethral injury model of male rats. *NeuroUrol Urodyn.* 2018;37(4):12861293. doi.org/10.1002/nau.23460
- Demkin SA, Malanin DA, Rogova LN, et al. Experimental model of knee osteoarthritis in rats on the background of intra-articular administration of platelet-rich plasma. *Volgograd Scientific and Medical Journal.* 2016;1(49):28-31. (In Russ.). [Демкин С.А., Маланин Д.А., Рогова Л.Н., и др. Экспериментальная модель остеоартроза коленного сустава у крыс на фоне внутрисуставного введения обогащенной тромбоцитами аутологичной плазмы. *Волгоградский научно-медицинский журнал.* 2016;1(49):28-31].
- Bogov AA, Mullin RI, Fasahov RR. PRP-therapy and hyaluronic acid in the treatment of patients with osteoarthritis of the hand joints, accompanied by contractures. *Practice medicine.* 2019;6(2):17-19. (In Russ.). [Богов А.А., Муллин Р.И., Фасахов Р.Р. PRP-терапия и гиалуроновая кислота в лечении больных с остеоартрозами суставов кисти, сопровождающимися контрактурами. *Практическая медицина.* 2019;6(2):17-19]. doi: 10.32000/2072-1757-2019-6-17-19