

УДК 611.728.1

DOI: <https://doi.org/10.35693/SMI462760>

© This work is licensed under CC BY 4.0

© Authors, 2024

# Возрастная динамика параметров лобкового симфиза мужчин в первом периоде зрелого возраста, в пожилом и старческом возрасте по данным компьютерной томографии

И.А. Баландина, А.С. Терехин, А.А. Баландин, А.В. Климец

ФГБОУ ВО «Пермский государственный медицинский университет имени академика Е.А. Вагнера»  
Минздрава России (Пермь, Россия)

## Аннотация

**Цель** – изучить динамику параметров лобкового симфиза у мужчин в первом периоде зрелого возраста, в пожилом и старческом возрасте по данным компьютерной томографии.

**Материал и методы.** В основу работы положены результаты КТ-исследования 80 мужчин без патологии костей и органов малого таза. Все обследуемые дали согласие на исследование, проводимое по показаниям для исключения возможной патологии костей таза. КТ-исследование заключалось в определении высоты, ширины и толщины лобкового симфиза в режиме 3D-реконструкции. Обследуемых разделили на три группы согласно анатомической классификации возраста. Первая группа включала 25 человек первого периода зрелого возраста (от 21 до 35 лет); вторая группа – 29 человек пожилого возраста (от 56 до 74 лет); третья группа – 26 человек старческого возраста (от 75 до 88 лет).

**Результаты.** При сравнении показателей высоты, ширины и толщины лобкового симфиза выявлено их статистически достоверное уменьшение к старческому возрасту. Его высота уменьшилась от первого периода зрелого возраста к пожилому возрасту на 7,1% ( $t=12.82$ ,  $p<0,01$ ), далее к старческому возрасту она изменений не претерпевала. Ширина лобкового симфиза от первого периода зрелого возраста к пожилому возрасту стала меньше на 22,7% ( $t=8.3$ ,  $p<0,01$ ) и от пожилого к старческому возрасту – на 26,5% ( $t=8.32$ ,  $p<0,01$ ). При этом наблюдалось утолщение симфиза от первого периода зрелого возраста к пожилому возрасту на 6,4% ( $t=6.10$ ,  $p<0,01$ ) и к старческому возрасту на 1,1% ( $t=1.08$ ,  $p>0,05$ ).

**Заключение.** Полученные данные могут быть использованы врачами таких прикладных специальностей, как травматология, спортивная медицина и реабилитация, криминалистика, судебная медицина, и многих прочих.

**Ключевые слова:** лобковый симфиз, компьютерная томография, морфометрия, мужчины.

**Конфликт интересов:** не заявлен.

## Для цитирования:

Баландина И.А., Терехин А.С., Баландин А.А. **Возрастная динамика параметров лобкового симфиза мужчин в первом периоде зрелого возраста, в пожилом и старческом возрасте по данным компьютерной томографии.** *Наука и инновации в медицине.* 2024;9(1):XX-XX. <https://doi.org/10.35693/SMI462760>

## Сведения об авторах

**Баландина И.А.** – д-р мед. наук, профессор, заведующая кафедрой нормальной, топографической и клинической анатомии, оперативной хирургии.

<http://orcid.org/0000-0002-4856-9066>

E-mail: [balandina\\_ia@mail.ru](mailto:balandina_ia@mail.ru)

**Терехин А.С.** – методист кафедры нормальной, топографической и клинической анатомии, оперативной хирургии.

<https://orcid.org/0009-0001-1791-9519>

E-mail: [terekhin\\_alex01@mail.ru](mailto:terekhin_alex01@mail.ru)

**Баландин А.А.** – канд. мед. наук, доцент кафедры нормальной, топографической и клинической анатомии, оперативной хирургии.

<http://orcid.org/0000-0002-3152-8380>

E-mail: [balandinnauka@mail.ru](mailto:balandinnauka@mail.ru)

**Климец А.В.** – старший лаборант кафедры нормальной, топографической и клинической анатомии, оперативной хирургии.

<http://orcid.org/0009-0008-3427-4487>

E-mail: [Alexey.Klimec2000@gmail.com](mailto:Alexey.Klimec2000@gmail.com)

## Автор для переписки

**Баландина Ирина Анатольевна**

Адрес: Пермский государственный медицинский университет им. ак. Е.А. Вагнера, ул. Петропавловская, 26, г. Пермь, Россия, 614990.

E-mail: [balandina\\_ia@mail.ru](mailto:balandina_ia@mail.ru)

**Получено:** 28.05.2023

**Одобрено:** 03.07.2023

**Опубликовано:** 29.01.2024

## Age-related changes of pubic symphysis parameters in men in the early adulthood, early and middle old age according to computed tomography data

Irina A. Balandina, Aleksandr S. Terekhin, Anatolii A. Balandin, Aleksei Klimets

Perm State Medical University named after Academician E.A. Wagner (Perm, Russia)

## Abstract

**Aim** – to study the dynamics of pubic symphysis parameters in men in the early adulthood, early and middle old age according to computed tomography data.

**Material and methods.** In the study, we used the results of a CT examination of 80 men without bone or pelvic organ pathology. All

participants gave their consent to routine examination to exclude possible pathology of the pelvic bones. The CT investigation included the measurement of the height, width and thickness of the pubic symphysis in 3D reconstruction mode. The subjects were divided into three groups according to anatomical age classification. The first group included 25 early adulthood men (21 to 35 years old); the second group included 29

early old age men (56 to 74 years old); the third group included 26 middle old age men (75 to 88 years old).

**Results.** When comparing the parameters of height, width and thickness of the pubic symphysis, their statistically significant decrease by middle old age was revealed. Its height decreased from the early adulthood to early old age by 7.1% ( $t = 12.82$ ,  $p < 0.01$ ) and further remained unchanged in middle old age. The width of the pubic symphysis was decreasing by 22.7% ( $t = 8.3$ ,  $p < 0.01$ ) from the early adulthood to early old age and by 26.5% ( $t = 8.32$ ,  $p < 0.01$ ) from early to middle old age. The symphysis thickness was growing from the early adulthood to early old age by 6.4% ( $t = 6.10$ ,  $p < 0.01$ ) and from early to middle old age – by 1.1% ( $t = 1.08$ ,  $p > 0.05$ ).

**Conclusion.** The results obtained in this study can be helpful for doctors of such specialties as traumatology, sports medicine and rehabilitation, forensic science, forensic medicine and many others.

**Keywords:** pubic symphysis, computed tomography, morphometry, men.

**Conflict of interest:** nothing to disclose.

#### Citation

Balandina IA, Terekhin AS, Balandin AA. Age-related changes of pubic symphysis parameters in men in the early adulthood, early and middle old age according to computed tomography data. *Science and Innovations in Medicine*. 2024;9(1):XX-XX. <https://doi.org/10.35693/SMI462760>

#### Information about authors

**Irina A. Balandina** – PhD, Professor, Head of the Department of Normal, Topographic and Clinical Anatomy, Operative Surgery.

<http://orcid.org/0000-0002-4856-9066>

E-mail: [balandina\\_ia@mail.ru](mailto:balandina_ia@mail.ru)

**Aleksandr S. Terekhin** – methodologist of the Department of Normal, Topographic and Clinical Anatomy, Operative Surgery.

<https://orcid.org/0009-0001-1791-9519>

E-mail: [terekhin\\_alex01@mail.ru](mailto:terekhin_alex01@mail.ru)

**Anatolii A. Balandin** – PhD, Associate professor of the Department of Normal, Topographic and Clinical Anatomy, Operative Surgery.

<http://orcid.org/0000-0002-3152-8380>

E-mail: [balandinnauka@mail.ru](mailto:balandinnauka@mail.ru)

**Aleksei Klimets** – senior laboratory assistant of the Department of Normal, Topographic and Clinical Anatomy, Operative Surgery.

<http://orcid.org/0009-0008-3427-4487>

E-mail: [Alexey.Klimec2000@gmail.com](mailto:Alexey.Klimec2000@gmail.com)

#### Corresponding Author

**Irina A. Balandina**

Address: Perm State Medical University,

26 Petropavlovskaya st., Perm, Russia, 614990.

E-mail: [balandina\\_ia@mail.ru](mailto:balandina_ia@mail.ru)

Received: 28.05.2023

Received: 03.07.2023

Published: 29.01.2024

## ВВЕДЕНИЕ

Лобковый симфиз – это уникальная анатомическая структура, которая локализуется между двумя суставными поверхностями лобковых костей. Фиброзно-хрящевой диск, составляющий ее основу, при многообразных физиологических движениях противостоит одновременно как сжимающим, так и растягивающим силам. Отдельно стоит заметить, что для такой группы лиц, как профессиональные спортсмены, это крайне важный сустав, поскольку при большинстве осевых нагрузок именно на него приходится стратегически основная биомеханическая нагрузка. Однако изучение указанного анатомического объекта представляет интерес не только для специалистов спортивной медицины, но и для травматологов, криминалистов, врачей судебной медицины и многих прочих [1].

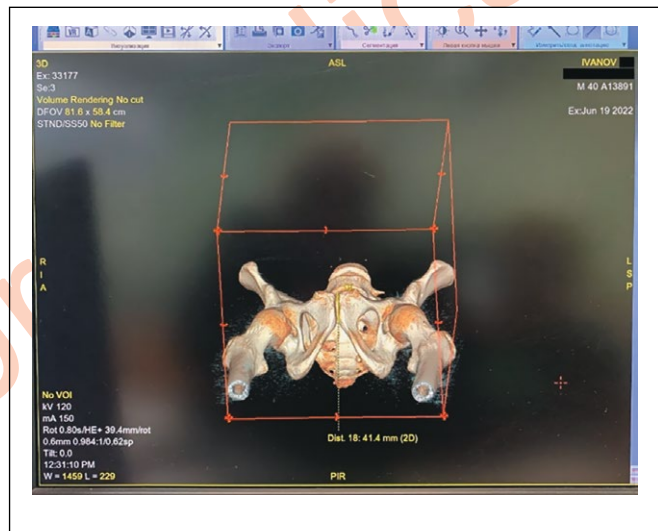
Тенденция последних лет в сфере здравоохранения сводится к уделению большего внимания персонифицированной медицине. Сила индивидуального подхода скрыта в способности направить определенные решения в сторону наиболее эффективного лечения для конкретного пациента, снижая финансовые и временные затраты, повышая качество оказания помощи [2].

Именно этот подход открыл новые веяния в клинических исследованиях – влияние возраста и половой принадлежности пациента на тактику его ведения [3–5]. У специалистов появился спрос на создание «морфофункционального эталона» для четкого понимания нормы как в возрастном, так и в половом аспекте, о чем свидетельствует большое количество современных медико-биологических исследований [6–9].

Необходимо отметить, что люди старшего поколения, особенно мужчины, являются востребованным на рынке труда, а численность социально-активного населения среди пожилых граждан стремительно возрастает [10, 11]. Все это ставит перед здравоохранением новые задачи.

## ЦЕЛЬ

Изучить динамику параметров лобкового симфиза у мужчин в первом периоде зрелого возраста, в пожилом



**Рисунок 1.** 3D КТ-реконструкция таза мужчины и измерение размеров лобкового симфиза.

**Figure 1.** 3D CT-reconstruction of the male pelvis and measurement of the pubic symphysis.

и старческом возрасте по данным компьютерной томографии.

## МАТЕРИАЛ И МЕТОДЫ ИССЛЕДОВАНИЯ

В основу работы положены результаты КТ-исследования 80 мужчин без патологии костей и органов малого таза, проходивших обследование в 2022–2023 гг. Все обследуемые дали согласие на исследование, проводимое по показаниям для исключения возможной патологии костей таза. Получено разрешение этического комитета Пермского государственного медицинского университета имени академика Е.А. Вагнера (№ 10 от 27.11.2019 г.).

КТ выполняли на аппарате OPTIMA CT 520 (General Electric Healthcare) с использованием встроенного лицензионного программного пакета. КТ-исследование заключалось в определении высоты, ширины и толщины лобкового симфиза в режиме 3D-реконструкции (**рисунок 1**).

| Возрастной период                     | M±m       | Max  | Min  | σ    | Cv   | Me   |
|---------------------------------------|-----------|------|------|------|------|------|
| Первый период зрелого возраста (n=25) | 40,8±0,16 | 43,1 | 39,6 | 0,82 | 0,02 | 40,8 |
| Пожилой возраст (n=29)                | 37,9±0,16 | 39,8 | 36,5 | 0,87 | 0,02 | 37,9 |
| Старческий возраст (n=26)             | 37,9±0,15 | 39,1 | 36,6 | 0,75 | 0,01 | 37,9 |

**Таблица 1.** Высота лобкового симфиза у мужчин в исследуемых возрастных периодах по данным КТ-исследования (мм, n = 80)

**Table 1.** Height of pubic symphysis in males at the studied ages according to CT-scanning (mm, n = 80)

Обследуемых разделили на три группы согласно анатомической классификации возраста (Москва, 1969). Первая группа включала 25 человек первого периода зрелого возраста (от 21 до 35 лет); вторая группа – 29 человек пожилого возраста (от 56 до 74 лет); третья группа – 26 человек старческого возраста (от 75 до 88 лет).

Статистический анализ проводили с помощью программы Microsoft Excel 2014. Результаты представили в виде значений средней арифметической величины (M) и стандартной ошибки (m), медианы, вариационного коэффициента. Параметрический t-критерий Стьюдента использовали для проверки равенства средних значений в двух выборках. Достоверными считали отличия при  $p < 0,05$ .

## РЕЗУЛЬТАТЫ

Данные о параметрах лобкового симфиза у мужчин в исследуемых возрастных периодах представлены в **таблицах 1–3**.

При сравнении показателей высоты, ширины и толщины лобкового симфиза выявлено их статистически достоверное уменьшение к старческому возрасту. Так, его высота уменьшилась от первого периода зрелого возраста к пожилому возрасту на 7,1% ( $t=12.82$ ,  $p<0,01$ ), далее к старческому возрасту она не претерпевала изменений. Ширина лобкового симфиза от первого периода зрелого возраста к пожилому возрасту стала меньше на 22,7% ( $t=8.3$ ,  $p<0,01$ ) и от пожилого к старческому возрасту – на 26,5% ( $t=8.32$ ,  $p<0,01$ ). При этом констатировали утолщение симфиза от первого периода зрелого возраста к пожилому возрасту на 6,4% ( $t=6.10$ ,  $p<0,01$ ) и к старческому возрасту на 1,1% ( $t=1.08$ ,  $p>0,05$ ).

## ОБСУЖДЕНИЕ

Уменьшение линейных размеров лобкового симфиза к старческому возрасту обусловлено, на наш взгляд, биохимическими изменениями, происходящими в хрящевой ткани на молекулярно-клеточном уровне. Необходимо отметить два значимых момента: первый – это особенность хряща, проявляющаяся в том, что его ткань имеет происхождение из мезодермы и практически лишена качественной иннервации и микроциркуляторного русла, что не характерно для других тканей организма человека. Второй момент – единственный представитель, который лежит в основе клеточной структуры хрящевой ткани, – это хондроцит. Тела хондроцитов «погружены» в толщу внеклеточного матрикса, занимающего, по данным литературы, до 98% от всего объема хряща. Эти нюансы гистоархитектоники хряща влияют на биохимическую регуляцию гомеостаза его ткани. Основной природный

| Возрастной период                     | M±m      | Max | Min | σ    | Cv   | Me  |
|---------------------------------------|----------|-----|-----|------|------|-----|
| Первый период зрелого возраста (n=25) | 4,4±0,08 | 5,0 | 3,8 | 0,41 | 0,04 | 4,4 |
| Пожилой возраст (n=29)                | 3,4±0,09 | 4,3 | 2,7 | 0,46 | 0,06 | 3,4 |
| Старческий возраст (n=26)             | 2,5±0,06 | 3,1 | 2,1 | 0,28 | 0,03 | 2,5 |

**Таблица 2.** Ширина лобкового симфиза у мужчин в исследуемых возрастных периодах по данным КТ-исследования (мм, n = 80)

**Table 2.** Pubic symphysis width in males at the studied age periods according to CT-scanning (mm, n = 80)

| Возрастной период                     | M±m       | Max  | Min  | σ    | Cv   | Me   |
|---------------------------------------|-----------|------|------|------|------|------|
| Первый период зрелого возраста (n=25) | 17,3±0,10 | 18,4 | 16,7 | 0,52 | 0,02 | 17,3 |
| Пожилой возраст (n=29)                | 18,4±0,15 | 19,7 | 17,1 | 0,82 | 0,04 | 18,4 |
| Старческий возраст (n=26)             | 18,6±0,11 | 19,6 | 17,2 | 0,67 | 0,02 | 18,3 |

**Таблица 3.** Толщина лобкового симфиза у мужчин в исследуемых возрастных периодах по данным КТ-исследования (мм, n = 80)

**Table 3.** Thickness of pubic symphysis in males at the studied ages according to CT-scanning (mm, n = 80)

хондропротектор – это трансформирующий фактор роста  $\beta$  (TGF $\beta$ ), т.е. белок, задачей которого является поддержание гомеостатического баланса. Его защитная функция крайне обширна, он не только повышает выживаемость клеток-хондроцитов, но и структурирует биохимические процессы в межклеточном матриксе [12]. Неудивительно, что в пожилом и тем более в старческом возрасте, с запуском генетически обусловленных процессов, синтез TGF $\beta$  снижается. Как следствие это приводит к разбалансировке биохимического каскада в хрящевой ткани, что негативно влияет практически на все этапы протеостаза. Известно, что данный механизм жизненно важен для качественного функционирования клеток, и его нарушение приводит к снижению скорости пролиферации хондроцитов и массовый уход клеток в апоптоз [12–14].

Увеличение параметров толщины лобкового симфиза, на наш взгляд, можно обосновать, ознакомившись с результатами исследования L. Waltenberger и соавт. (2022). Авторы пришли к заключению, что анатомические особенности таза человека изменяются на протяжении всей его жизни и находятся в прямой зависимости от пола и возраста. Если в ранних возрастных периодах жизни человека на анатомическую конфигурацию таза и его костно-хрящевых компонентов влияют гормоны, то в пожилом периоде, когда их синтез снижается, на изменение строения тазовой кости больше влияют воздействия механических факторов [15]. Вследствие этого таз становится достаточно «хрупким» – массивным, но менее подвижным [16].

## ЗАКЛЮЧЕНИЕ

Полученные в данном исследовании результаты изучения динамики параметров лобкового симфиза у мужчин в разном возрасте составят в дальнейшем основу для проведения практических разработок научного и клинического характера. Эти данные могут быть использованы врачами таких прикладных специальностей, как травматология, спортивная медицина и реабилитация, криминалистика, судебная медицина, и многих прочих. ■

| ДОПОЛНИТЕЛЬНАЯ ИНФОРМАЦИЯ  | ADDITIONAL INFORMATION   |
|--|--|
| <b>Источник финансирования.</b> Работа выполнена по инициативе авторов без привлечения финансирования.   | <b>Study funding.</b> The study was the authors' initiative without external funding.  |
| <b>Конфликт интересов.</b> Авторы декларируют отсутствие явных и потенциальных конфликтов интересов, связанных с содержанием настоящей статьи.   | <b>Conflict of Interest.</b> The authors declare that there are no obvious or potential conflicts of interest associated with the content of this article.   |
| <b>Участие авторов.</b> И.А. Баландина – разработка концепции исследования, редактирование текста; А.С. Терехин – сбор и обработка научного материала, написание текста; А.А. Баландин – редактирование текста.<br>Все авторы одобрили финальную версию статьи перед публикацией, выразили согласие нести ответственность за все аспекты работы, подразумевающую надлежащее изучение и решение вопросов, связанных с точностью или добросовестностью любой части работы. | <b>Contribution of individual authors.</b> I.A. Balandina – developed the study concept, performed detailed manuscript editing and revision; A.S. Terekhin – has been responsible for scientific data collection, its systematization and analysis, wrote the first draft of the manuscript; A.A. Balandin – manuscript editing.<br>All authors gave their final approval of the manuscript for submission, and agreed to be accountable for all aspects of the work, implying proper study and resolution of issues related to the accuracy or integrity of any part of the work. |

## ЛИТЕРАТУРА / REFERENCES

- Becker I, Woodley SJ, Stringer MD. The adult human pubic symphysis: a systematic review. *J Anat.* 2010;217(5):475-487. <https://doi.org/10.1111/j.1469-7580.2010.01300.x>
- Ginsburg GS, Phillips KA. Precision Medicine: From Science to Value. *Health Aff (Millwood).* 2018;37(5):694-701. <https://doi.org/10.1377/hlthaff.2017.1624>
- Balandin AA, Balandina IA, Pankratov MK. Effectiveness of treatment of elderly patients with traumatic brain injury complicated by subdural hematoma. *Advances in gerontology.* 2021;34(3):461-465. (In Russ.). [Баландин А.А., Баландина И.А., Панкратов М.К. Эффективность лечения пациентов пожилого возраста с черепно-мозговой травмой, осложненной субдуральной гематомой. *Успехи геронтологии.* 2021;34(3):461-465]. <https://doi.org/10.34922/AE.2021.34.3.017>
- Arstanbekova MA. Impairment of stability and gait in elderly patients of a social inpatient institution of the Kyrgyz Republic. *Science and Innovations in Medicine.* 2021;6(3):25-28. (In Russ.). [Арстанбекова М.А. Нарушения параметров устойчивости и ходьбы у пожилых пациентов социального стационарного учреждения Кыргызской Республики. *Наука и инновации в медицине.* 2021;6(3):25-28.]. <https://doi.org/10.35693/2500-1388-2021-6-3-25-28>
- Volobuev AN, Romanchuk PI. On one feature of the diagnosis of "primary arterial hypertension" in older age groups. *Science and Innovations in Medicine.* 2020;5(3):148-153. (In Russ.). [Волобуев А.Н., Романчук П.И. Об одной особенности постановки диагноза «первичная артериальная гипертония» у старших возрастных групп. *Наука и инновации в медицине.* 2020;5(3):148-153]. <https://doi.org/10.35693/2500-1388-2020-5-3-148-153>
- Balandina IA, Zheleznov LM, Balandin AA, et al. Comparative organometric characteristics of the cerebellum in men and women of young and senile age. *Advances in gerontology.* 2016;29(4): 676-680. (In Russ.). [Баландина И.А., Железнов Л.М., Баландин А.А., и др. Сравнительная органометрическая характеристика мозжечка у мужчин и женщин молодого и старческого возраста. *Успехи геронтологии.* 2016;29(4):676-680].
- Balandin AA, Zheleznov LM, Balandina IA. Comparative characteristics of human thalamus parameters in the first period of mature age and in senile age in mesocephals. *Siberian Scientific Medical Journal.* 2021;41(2):101-105. (In Russ.). [Баландин А.А., Железнов Л.М., Баландина И.А. Сравнительная характеристика параметров таламусов человека в первом периоде зрелого возраста и в старческом возрасте у мезоцефалов. *Сибирский научный медицинский журнал.* 2021;41(2):101-105]. <https://doi.org/10.18699/SSMJ20210214>
- Walrath T, Dyamenahalli KU, Hulsebus HJ, et al. Age-Related Changes in Intestinal Immunity and the Microbiome. *J Leukoc Biol.* 2021;109(6):1045-1061. <https://doi.org/10.1002/JLB.3RI0620-405RR>
- Kleisner K, Tureček P, Roberts SC, et al. How and why patterns of sexual dimorphism in human faces vary across the world. *Scientific Reports.* 2021;11:5978. <https://doi.org/10.1038/s41598-021-85402-3>
- Grinin LE, Grinin AL. Global ageing and the future of the global world. *Vek globalizacii.* 2020;1(33):3-20. (In Russ.). [Гринин Л.Е., Гринин А.Л. Глобальное старение и будущее глобального мира. *Век глобализации.* 2020;1(33):3-20].
- Kuzin SI. The aging of the population: socio-economic aspect. *Vestnik universiteta.* 2018;(3):137-143. (In Russ.). [Кузин С.И. Старение населения: социально-экономический аспект. *Вестник университета.* 2018;(3):137-143]. <https://doi.org/10.26425/1816-4277-2018-3-137-143>
- Thielen NGM, van der Kraan PM, van Saam APM. TGFβ/BMP Signaling Pathway in Cartilage Homeostasis. *Cells.* 2019;8(9):969. <https://doi.org/10.3390/cells8090969>
- Paltsyn AA, Sviridkina NB. Age and homeostasis. *Patogenez.* 2020;18(2):79-86. (In Russ.). [Пальцын А.А., Свиридкина Н.Б. Возраст и гомеостаз. *Патогенез.* 2020;18(2):79-86]. <https://doi.org/10.25557/2310-0435.2020.02.79-86>
- Weinberg J, Gaur M, Swaroop A, Taylor A. Proteostasis in aging-associated ocular disease. *Molecular Aspects of Medicine.* 2022;88:101157. <https://doi.org/10.1016/j.mam.2022.101157>
- Waltenberger L, Rebay-Salisbury K, Mitteroecker Ph. Age dependent changes in pelvic shape during adulthood. *Anthropologischer Anzeiger.* 2022;79(2):143-156. <https://doi.org/10.1127/anthranz/2021/1463>
- Jadzic J, Mijucic J, Nikolic S, Djuric M, Djonic D. The comparison of age- and sex-specific alteration in pubic bone microstructure: A cross-sectional cadaveric study. *Experimental Gerontology.* 2021;150:111375. <https://doi.org/10.1016/j.exger.2021.111375>